Lane Medical Library

Aus der Prosektur der Deutschen Forschungsanstalt
für Psychiatrie in Eglfing-Haar bei München
Vorstand: Privatdozent Dr. Karl Neubürger

STANFORD UNIVERSITY
JUN
20
1938
LIBRARY

Zur Frage der Pfortadersklerose

Inaugural - Dissertation

zur Erlangung der Doktorwürde
in der gesamten Medizin verfaßt
und einer Hohen Medizinischen
Fakultät der Bayerischen Ludwig-
Maximilians-Universität zu München

vorgelegt von

Dr. Fritz Danner

1935

Digitized by the Internet Archive
in 2026

https://archive.org/details/IA40153302_0136

Aus der Prosektur der Deutschen Forschungsanstalt
für Psychiatrie in Eglfing-Haar bei München
Vorstand: Privatdozent Dr. Karl Neubürger

Zur Frage der Pfortadersklerose

Inaugural - Dissertation
zur Erlangung der Doktorwürde
in der gesamten Medizin verfaßt
und einer Hohen Medizinischen
Fakultät der Bayerischen Ludwig-
Maximilians-Universität zu München

vorgelegt von

Dr. Fritz Danner

1935

Pilger-Druckerei G. m. b. H., Speyer a. Rh.

Referent: Privatdozent Dr. Karl Neubürger.

Tag der mündlichen Prüfung: 26. Juni 1935.

Meinen lieben Eltern
in Dankbarkeit gewidmet

Gefäßerkrankungen spielen in der Genese vieler Leiden die Hauptrolle. So ist über die Arteriosklerose, dieser bei uns verbreiteten Systemerkrankung viel geschrieben worden. Überhaupt findet man über Krankheiten des arteriellen Systems mehr in der Literatur als über solche des Venensystems. In letzter Zeit wird der Wunsch geäußert, beizutragen zur Aufklärung der im Leben und als Todesursache so häufigen Krankheitsformen des venösen Kreislaufes.

Während z. B. über die akuten infektiösen Pfortaderleiden bereits weitgehend Klarheit herrscht, ist man über die Ursachen und das klinische Krankheitsbild der chronischen Verlegungen der Vena portae noch im unklaren. Die Meinungen der verschiedenen Autoren gehen oft weit auseinander. So ist z. B. die Frage, ob Parallelismus zwischen Arterio- und Phlebosklerose besteht, durchaus nicht entschieden; denn bei leichten Graden von Arterienverkalkung zeigt sich oft schwerste Pylephlebosklerose. Umgekehrt findet man bei geringer Venensklerose die stärksten Veränderungen des arteriellen Systems. In einer Arbeit über Phlebosklerose sagt Schilling: „Phlebosklerose kommt an Orten besonders mechanischer Einwirkung vor, in stärkerem Maße in der Cava inf. und den unteren Venen des Körpers. Dabei findet sich in 50 % der Fälle neben der umschriebenen Form auch flächenhafte Venensklerose." Nach diesem Autor spielen Intimaveränderungen die Hauptrolle, Media und Adventitia erkrankten erst später. Daß in Venen, im besonderen in der Pfortader und ihren zugehörigen Wurzeln ähnliche degenerative Prozesse vorkommen wie in den Arterien, lehrt schon Virchow. Auch Sack vertritt die Meinung, daß Phlebosklerose eine der Arteriosklerose entsprechende Systemerkrankung sei. Entzündliche Ätiologien werden im allgemeinen abgelehnt für die primäre Phlebosklerose, dem mechanisch funktionellen Moment meistens die ausschlaggebende Rolle übertragen.

Wie oben erwähnt, spielen die Gefäßkrankheiten deshalb eine so wichtige Rolle, weil sie häufig den Grund legen für spätere Thrombosen, wie es auch in unserem Falle gewesen sein dürfte.

Askanazy, Saxer, Lissauer, Pick u. a. haben Pfortaderthrombosen gesehen als Folge von Leberzirrhose. Yeld sah sie von 131 Fällen drei mal. Lissauer gibt an, sie von 711 Fällen nur sechs mal — angeblich bei intakter Beschaffenheit der Pfortaderwand — gesehen zu haben. Simmonds stellte die Phlebosklerose als fast regelmäßige Begleiterscheinung bei Lannec'scher Cirrhose fest. Dabei würden makroskopisch sichtbare Pfortaderwanderscheinungen meist fehlen, mikroskopisch bestehe nur Wandhyperplasie. Als Ursache für die Phlebosklerose gibt dieser Forscher an, daß Blutstauung nur in Verbindung mit dem der Leber zufließenden Gift sie hervorrufe. Jedenfalls sei der häufige Befund von Pfortadersklerose bei Leberzirrhose auch eine wesentliche Vorbedingung für diese Erkrankung (Buday, Borrmann).

Auch bei Banti'scher Krankheit, die heute als umschriebenes eigenes Krankheitsbild in den nordischen Ländern bestritten wird, (Eppinger, Hepatolienale Erkrankungen) kommt neben Sklerose der Milzvene nicht selten eine solche des Pfortaderstammes vor. Lossen betrachtet diese Krankheit als primäre Pfortaderveränderung. Wohlwill bemerkt, daß die Frage nicht geklärt sei, ob die Thrombose das erstere sei und als Folgeerscheinung dieser sich Sklerose im Pfortadergebiet einstellen würde, oder ob die Sklerose der primäre Prozeß sei. Demgemäß stellt er eine primäre und eine sekundäre Form der Phlebosklerose auf. Saxer äußert sich dahin, daß es keine einzige schwere Pfortadersklerose gebe, die nicht auf Stauung zurückzuführen sei; der sklerotische Prozeß stelle also eine Reaktion auf die mechanische Überanspruchung dar. Simmonds denkt in erster Linie an syphilitische Vorgänge. Die Spirochaeta pallida verursacht an Arterien und Venen Entzündung mit Ausgang in Sklerose; sie könnte aber auch primäre Sklerose (ohne Entzündung) machen. Fischer (Zieglers Beiträge Bd. 27 S. 499) führt die Einwirkung chronischer Schädlichkeiten an: Alkohol, Blei, Gicht, Lues. Nach experimentellen Beobachtungen Saltykow's wissen wir, daß Bakteriengifte ohne Erzeugung entzündlicher Veränderungen in gleicher Weise wie mechanische Gifte Sklerose an Arterien und Venen erzeugen können. Was die syphilitische Aetiologie betrifft, so ist es in der Zeit unmittelbar nach Simmonds Arbeit geradezu Mode geworden, alle nur irgendwie genetisch unklaren Fälle von Pfortadersklerose als luetisch infiziert anzusprechen. So ist der genetisch zweifelhafte Fall Marchand's nachträglich von Chiari auch für luetisch gehalten worden. Beitzke spricht seinen Fall (Pfort-

adersklerose auf syphilitischer Grundlage) trotz negativen luetischen Befundes für luetisch an mit der Angabe: für die diffusen nicht eitrigen Veränderungen der intrahepatischen Pfortaderäste kommt nur Syphilis in Frage. Gruber sagt, daß man ohne progressive und produktive Phlebitis bezw. Phlebosklerose und proliferierende Endovasitis des nutritiven Gefäßes oder ohne entsprechende Veränderung des Leberparenchyms bezw. im Pankreas auch bei vorhandenem Milztumor mit Hypertrophie des Gerüstes die Diagnose Lues nicht wagen sollte, wenn die übrigen Hinweise fehlen. Erst in letzterer Zeit sucht man mehr nach anderen Faktoren für die Entwicklung der obliterierenden Vena-portae-Erkrankungen.

Auch experimentell wurden Versuche angestellt. So erzeugten Holm und Wohlwill durch Anlegung einer umgekehrten Eck'schen Fistel Stauung im Pfortadersystem. Es kam nicht zur Sklerose; nur oberhalb der Anastomosen fand sich am Pfortaderstamm herdförmige Intimaverdickung (Operationsfolge oder Wirbelbildung?). Spritzt man nach Anlegung der Eck'schen Fistel Cholesterin in die Schenkelvene, so dringt es an umschriebenen Stellen in die Pfortaderintima ein, bildet hier kleine, knopfartig prominierende, gelbe Herdchen. Außerdem finden sich flache erhabene, langgestreckte grauweiße Herde, die mikroskop. kein Lipoid enthalten und den Veränderungen bei menschlicher Pfortadersklerose ähneln. Ob nun Stauung oder die Cholesterinzufuhr oder wahrscheinlicher das Zusammenwirken beider — diese Erscheinung zur Folge hat, wird nicht entschieden. Anna Semetz und auch Wera Michelewa meinen, daß Arteriosklerose nicht elektiv sei. Bei Gefäßerkrankungen würden allgemeine Ursachen mitwirken, nur der Grad der Veränderungen sei in den beiden Systemen verschieden. Erwiesen ist aber, daß bei Einführung von Cholesterin im Gefäßendothel, in der Intima der Aorta, in den Leberarterien, den Milzarterien und der Pfortader am meisten bleibt. Sie sahen letztere am Lebereingang immer verdickt, ihre Intima hypertrophisch, die Media stark aufgefasert, stark verdickte elastische Lamellen. Bei Menschen sei Atherosklerose der Venen eine seltene Erscheinung. Benda, Semetz und Schick haben andere Fälle beschrieben.

Weitere Ursachen für Pfortaderverschluß schildern 1) Lageanomalien der Pfortader z. B. rechts vom Duktus Cystikus mit Druck desselben auf die Pfortader; 2) abnorme Lappung der Leber mit entsprechend abnormer Verzweigung der Pfortader; 3) Tumoren im Pfortadergebiet oder der Vene selbst (z. B. Carzinom, Haemangioma

cavernosum Picks); 4) Veränderungen der Nachbarschaft der Venenwand mit Kompression derselben durch neoplastisch infiltrierte Lymphdrüsen; 5) Traumen (Kretz, Ponfick, Schmorl, Wolf); 6) entzündliche Prozesse im Pfortadergebiet (chronische Peritonitis, Appendicitis, Pankreatitis mit Fettgewebsnekrose, Gallenblasen-Magenaffektionen etc.)

So dürfte nach den bis jetzt angeführten Punkten ersichtlich sein, daß die Meinungen von Saxer, Schulze und Müller, die Pylephlebosklerose sei ein wohl charakteristisches, ätiologisch einheitliches Krankheitsbild, widerlegt sind. Wohlwill bezeichnet die Pfortadersklerose als eine Teilerscheinung einer Reihe von Krankheitsformen, die Milz, Pfortader und Leber in Mitleidenschaft ziehen. Nach ihm gibt es Fälle, wo die Pfortadererkrankung derart im Vordergrund des Leidens steht, daß man sie in Übereinstimmung mit Borrmann und Simmonds als selbständig, als primär auffassen muß. Hier seien die thrombotischen Vorgänge bestimmt sekundärer Art, ja sie können sogar fehlen (Buday, Simmonds). Gruber schließt sich dem Gedanken an, die Ursachen dieser obliterierenden Pfortadererkrankung seien uneinheitlicher Natur. Gesichert in der Aetiologie seien nur Lues, (Pfifferling, Klemm; ausgeprägte Leber-, Milz-, Pankreassyphilis) und Simmonds selbständige Pylephlebosklerose ohne Leberaffektion mit starker Thrombosedisposition und induративem sklerotischen Milztumor. Ebenso ist das Trauma gesichert, wenn die Verletzung der Gefäßwand genügend stark war (Lambrose: Fremdkörperperforation; Schmorl: Riß in der Pfortaderwand erkennbar, auch die perivasale Blutungszone).

Für die marantischen Thrombosen hat Nonne den Beweis erbracht, daß häufig greifbare Faktoren vorhanden sind (vergl. Borrmann). Für die Förderung pylephlebosklerotischer Prozesse durch kongenitale Anomalien ist der abnorme Verlauf der Pfortader ein Beweis (Hecht). Des weiteren: zurückgebliebene Leberentwicklung mit persistentem Lobus dorsalis und atypisch varicös erweitertem Ramus anastomotieus der Vena coronaria ventrikuli zum Lobus posterior der Leber (Gruber, Beitzke). Pick's Fall schildert ein kavernöses Wandangiom, das sekundär durch fortschreitendes Wachstum die Blutbahn verlegte. Gruber hält dieses Haemangioma cavernosum Pick's für eine reorganisierte Pfortaderthrombose.

Von den vielen, vielen Ursachen möchte ich noch darauf hinweisen, daß überstandener Scharlach, der in der Leber leichte Nekro-

sen und Pfortaderwandschädigungen hinterlassen hatte (Risel), angeführt wird.

Vielleicht scheint dies etwas zu weit hergeholt. Aber auch Schlichthorst spricht vom Auftreten kindlicher Cirrhosen nach den Infektionskrankheiten (akute Exantheme), die sekundär zu einer Pfortadersklerose führen würden. So scheinen letztere, unklare überstandene Darmerkrankungen (gesicherte Fälle nach Appendicitis; Ehrenheit II, Gohrbrand Fall 2, Palmedo, Vité) und Nabelinfektionen eine Rolle mitzuspielen. Josselin de Jong holt das Puerperium mit seinen Möglichkeiten subperitoneales und peritoneale Entzündung als Ursachen herbei. Auch Polycythaemie wird herangezogen (Brie, Brandberg, Lommel, Versé, Vollbracht, Moser) für die Erklärung dieser Krankheit.

Die Frage des Alkoholismus wird von den meisten Autoren abgelehnt, ja man kann sagen, daß Alkoholiker manchmal erstaunlich gut erhaltene, verhältnismäßig wenig arteriosklerotisch veränderte Gefäße aufweisen. Außerdem wurden ja Phlebosklerosen im Pfortadergebiet schon aus frühester Jugend beschrieben.

Werfen wir einen kurzen Blick auf das wechselvolle klinische Krankheitsbild. Bei einem Vergleich der Fälle von Nonne, Borrmann, Umber, Saxer, Ponfik, Heller, Reitzenstein, Groß, Wilke, Köbrich, Schmorl, Budai, Schulz, Müller, Steinhaus, Lossen, Lommel, Kahn, Edens, Déwé, Henke, Hecht, Risel, Pick, Versé, Beitzke, Josselin de Jong, Simmonds, Emmerich, Hart, Brie etc. finden wir im Erscheinungbild als einziges konstantes Symptom die Thrombose mit den Stauungserscheinungen. Milzveränderungen, deren Rolle als Folge oder Begleitsymptome noch strittig ist, können fehlen. Anderenteils treten aber mächtige Milztumoren auf; ebenso liegen die Verhältnisse bei den Leberfolgen, worauf Verf. später noch zurückkommen wird.

Die Reaktion des Organismus auf die chronischen Pfortaderverlegungen ist individuell verschieden. Ich möchte nur erinnern an die Rekanalisation thrombosierter Gefäße. Bei vollständiger Obliteration schafft die Natur durch Ausbildung zahlreicher Collateralbahnen über den venösen Kreislauf den Ausweg (vergl. Collateralen der Vena portae mit oberer und unterer Hohlvene nach Thomas: Lubarsch Kapitel Leber S. 347). Es bildet sich eine natürliche „Talmaoperation“ (Umbre, Rößle, Kaspar) durch Verwachsung des Netzes mit der Bauchwand, Caput Medusae, Oeso-

phagus- und Kardiavarizen mit zahlreich auftretenden Blutungen des Magendarmtraktus. Zu Darminfarzierungen im Gebiet der V. mes. inf. kommt es verhältnismäßig selten. Der Grund darf mit Joselin de Jong in dem unter normalen Umständen schon gut ausgebildeten Kollateralkreislauf über die haemorrhoidalen Venen angenommen werden. Nur bei sehr stark sklerotisch veränderter V. mes. inf. wurden auch in diesem Gebiet Darminfarzierungen beobachtet (Wohlwill). Verhältnismäßig häufig tritt dagegen Darmgangrän im Gebiet der V. mes. sup. auf.

Wenn wir das Alter der Patienten betrachten, so finden wir alle Altersklassen vertreten. Dabei wäre hervorzuheben, daß viele Pfortadersklerosen bereits in die Kindheit fallen, wo Arteriosklerose so viel wie ausgeschlossen ist. Die Erkrankungsdauer schwankt zwischen ¼—30 Jahren.

Gruber nimmt eine gleiche Beteiligung beider Geschlechter an; Rikl stellt das Verhältnis 4 : 1; Wohlwill sogar 10 : 1 für das männliche Geschlecht auf.

Nach diesem kurzen skizzenhaften Überblick möchte ich mit der Beschreibung des Falles beginnen.

37jähriger Patient, seit 1916 wiederholt in der Psychiatrischen Klinik: Imbezillität, hysterische Anfälle. Seit 1920 in Haar: Diagnose: Epilepsie, Imbezillität. Ich lernte den Kranken während des letzten Monats gut kennen. Leider machte er wegen seiner zurückgebliebenen geistigen Entwicklung nur Angaben, wenn er durch sein Leiden besonders beeinträchtigt wurde. Doch konnte ich in den Pflegeberichten bis 1928 zurück sichere Krankheitszeichen verfolgen. Ich möchte sie anführen, weil sie die Entstehung und den Verlauf der Erkrankung mit gut veranschaulichen und auch selten in der Literatur näher beschrieben worden sind. Die noch während des Lebens angestellte Wassermann'sche Reaktion war negativ.

Zum erstenmal traten ganz plötzlich Schmerzen in der Magengegend auf am 22. 6. 28. Auf Bettruhe schnelles Schwinden; ebenso verschwanden die sich über 7 Jahre hinziehenden Krampf- und Schmerzattacken, jedesmal innerhalb 1 bis 2 Tagen. Aus den Pflegeberichten scheint mir folgendes wichtig:

22. 3. 29 starkes Nasenbluten.
4. 8. 29 Magenbeschwerden mit Erbrechen.

20.	1. 30	Leibschmerzen im ganzen Bauch
7.	3. 30	plötzlich einsetzende starke Bauchschmerzen. T. 38,8 Gr. C., Erbrechen
26.	6. 30	schnell beginnende Magen- und Leibschmerzen
3.	4. 31	krampfartige Schmerzen im rechten Unterbauch
30.	7. 31	starke Diarrhoen
13.	8. 31	starke Diarrhoen
17.	12. 31	Magenbeschwerden
11.	1. 32	Bauchschmerzen mit Obstipation
19.	1. 32	Leibschmerzen
21.	1. 32	Schmerzen auf der linken Bauchseite in Höhe der Rippengegend. (Vielleicht bestand damals schon der Milztumor)
29.	3. 32	Erbrechen
8.	8. 32	Erbrechen mit Schmerzen auf der linken Brustseite (Milzgegend)
27.	1. 33	Schmerzen im rechten Oberbauch
12.	5. 33	dauernder Brechreiz; — Durchfall — Sturz auf den Boden
5.	11. 33	reißende Schmerzen am rechten Unter- und Oberschenkel — Herzbeschwerden
5.	12. 33	Heftige Magenschmerzen, ganz plötzlich einsetzend
21.	2. 34	Erbrechen
17.	4. 34	Schmerzen im Oberbauch rechts
24.	4. 34	Schmerzen in Herzgegend
8.	5. 34	reißende Schmerzen am ganzen rechten Bein
15.	7. 34	Bauchschmerzen
1.	8. 34	Sterilisation
19.	1. 35	Leibschmerzen besonders im Verlauf der linken Flexur, des Colon descendens (Milztumor). Auf ol. Ricini ausgiebige Entleerung: knollig, leicht, blutig gefärbt
20.	1. 35	Patient geht wieder aus
21.	1. 35	abends Schmerzen wie am 19.: Leicht ikterische Hautfarbe, aufgetriebener, brettharter Bauch, überall tympanitischer Klopfschall, deutliche musculaire défénse. T. 38,2 Gr. C. Kein Erbrechen. Auf hohen Einlauf breiige Stuhlentleerung
22.	1. 35	morgens: 37,6 Gr. C. rektal, kein Erbrechen, beschleunigter fliegender Puls (110) Aldehydprobe stark kältepositiv, Indikan positiv, Leucozyten 8 700, Abdomen tympanitisch, aufgebläht, keine Resistenz
24.	1. 35	fliegender Puls (130 schlecht gefüllt) T. 39,6 Gr. C. morgens. Somnolenz. 18 Uhr: Laparatomie: seröses Exsudat, nirgends eine Perforation zu finden — Darm nicht aufgetrieben. (2 mediane Schnitte oberhalb und unterhalb des Nabels. Wurm o. B. Schnitt zwischen Nabel und Xyphoid: seröses blutiges Exsudat — Magen o. B.
25.	1. 35	Erbrechen, schlecht gefüllter hoher Puls
26.	1. 35	zahlreiche epileptische Anfälle, Cyanose, Sopor
27.	1. 35	Exitus: Diagnose: unklare hepatolienale Erkrankung — Epilepsie

Die Sektion wurde am 28. I. 35 von Herrn Dr. Privatdozent Neubürger (Eglfing-Haar bei München) selbst ausgeführt, wobei Referent selbst anwesend war. Ich möchte an dieser Stelle Herrn Dr. Neubürger für die gefällige Überlassung des Sektionsprotokolles und die folgenden wertvollen Anregungen meinen herzlichsten Dank aussprechen.

Aus dem Protokoll scheint mir folgendes wichtig: Blasse, leicht, gelbliche Hautfarbe. Bauch aufgetrieben, Bauchhaut faulig verfärbt. Operationswunde nach epigastrischem Median-Schnitt. Ein weiterer Schnitt unterhalb des Nabels median.

Bei Eröffnung der Bauchhöhle entleert sich seröse, mit Blut vermischte Flüssigkeit in mäßiger Menge. Großes Netz zusammengefaltet, nach oben geschlagen, Gazedrain in der Magengegend. Querkolon gebläht. Der Dünndarm ist stark aufgetrieben, in seinem mittleren Teil düster rot verfärbt. Mesenterium- und Darmserosa zeigen außerdem zahlreiche feinste weiße z. T. transparente Knötchen bezw. Bläschen. Der Wurm ist frei. Die Leber ist unter dem Rippenbogen versteckt. Der Magen ist mäßig gebläht. Die unteren Dickdarmabschnitte sind etwas weniger gebläht als das Querkolon.

Das Herz ist etwas größer als entsprechend, schlaff. Die Höhlen sind deutlich erweitert, Klappen frei. Die Koronargefäße zeigen keine Einlagerungen; der Herzmuskel blaßbraunrot. Aorta zart, relativ eng, mit nur geringer Streifung in der Nachbarschaft der Interkostalabgänge.

Die Vena mesaraica sup. ist sowohl an den größeren wie an den kleineren intestinalen Ästen am Mesenteriumansatz vollständig thrombosiert. Die Thrombose reicht nicht ganz bis an die Pfortader. Entsprechend zeigen Teile des unteren Jejunums und oberen Ileums düster rote Infarzierung. Die Schleimhaut ist hier aufgelockert und von blauroter Farbe. Das Mesenterium fühlt sich hier etwas verdickt und kompakt an. Bauchaorta zart. Vena cava stark mit flüssigem Blut gefüllt — keine Thrombose der Beinvenen. Rektum o. B. Die Dickdarmschleimhaut ist im Anfangsteil noch etwas gerötet, keine weitere Infarzierung mehr.

Die Milz ist auf das sieben- bis achtfache der Norm vergrößert; die Kapsel verdickt, die Konsistenz fest. An den Randpartien am vorderen und hinteren Rand ist sie teilweise etwas weicher. Hier

sind auch narbige Einziehungen der Kapsel vorhanden. Die Schnittfläche der Milz ist braunrot bis schmutzig graurot, marmoriert, homogen, ohne normale Zeichnung. Namentlich in den Randpartien ist sie durch zahlreiche landkartenartig begrenzte, hellere, manchmal schmutzigweiße, stellenweise erweichte Infarkte entstellt. Die Vena lienalis enthält adhaerente Thromben; ihre Wand ist ebenfalls verdickt. Die Arterie am Hilus ist stark komprimiert, von frischeren Thrombosen eingenommen.

Die Gallenwege sind frei. Der Magen ist gebläht und enthält mit Blut vermischte Flüssigkeit, seine Schleimhaut ist intakt. Die Oesophagus-Schleimhaut ist etwas angefault. Die Venalienalis und kleine pankreatinte Venen sind thrombosiert. Die Pfortader am Leberhilus erweist sich als verdickt und von zähanhaftenden, zentral mehr weichen, rotgrauen Thromben ausgefüllt. Leberarterie und Vene sind vollkommen frei. Die Arteria hep. propria ist aber hochgradig komprimiert. Die näheren Leberbefunde folgen im Schlußkapitel.

Es waren weder Caput Medusae noch Magen- oder Oesophaghusvarizen vorhanden. Rupturen größerer Gefäße konnten nicht gefunden werden. Ebenso wenig waren die übrigen klinischen Symptome ausgeprägt, außer: leicht ikterische Hautfarbe, Anämie, kein nennenswerter Ascites etc.

Mikroskopisch zeigt sich die Wandung der Pfortader im ganzen als verdickt; die Muskelbündel sind aber gut erhalten, durchwegs hypertrophisch, stellenweise starke fibröse Durchsetzung der Muskelbündel. In der Media finden sich Bindegewebsvermehrung in Form von groben, fibrösen Balken. Auch in der Adventitia ist das Bindegewebe stark vermehrt — hier treten auch Rundzelleninfiltrate auf, aber in geringem Maße. Die Intima ist verdickt, das elastische Gewebe hat sich überall stark vermehrt. Die elastica interna verläuft unregelmäßig, zum Teil aufgesplittert. Darauf sitzt ein mächtiges kompaktes, fibröses Polster, vorwiegend aus hyalinem Bindegewebe bestehend, im ganzen kernarm, teilweise schon von neugebildeten Gefäßen durchzogen. Vielfach sieht man hier auch Ablagerungen von Blutpigment. Daran schließen sich die Thrombusmassen. An einer Stelle ist eine starke große Blutung innerhalb des Intimapolsters selbst zu sehen. Die Kerne im Polster haben spindelig längliche Form. Siehe Bild.

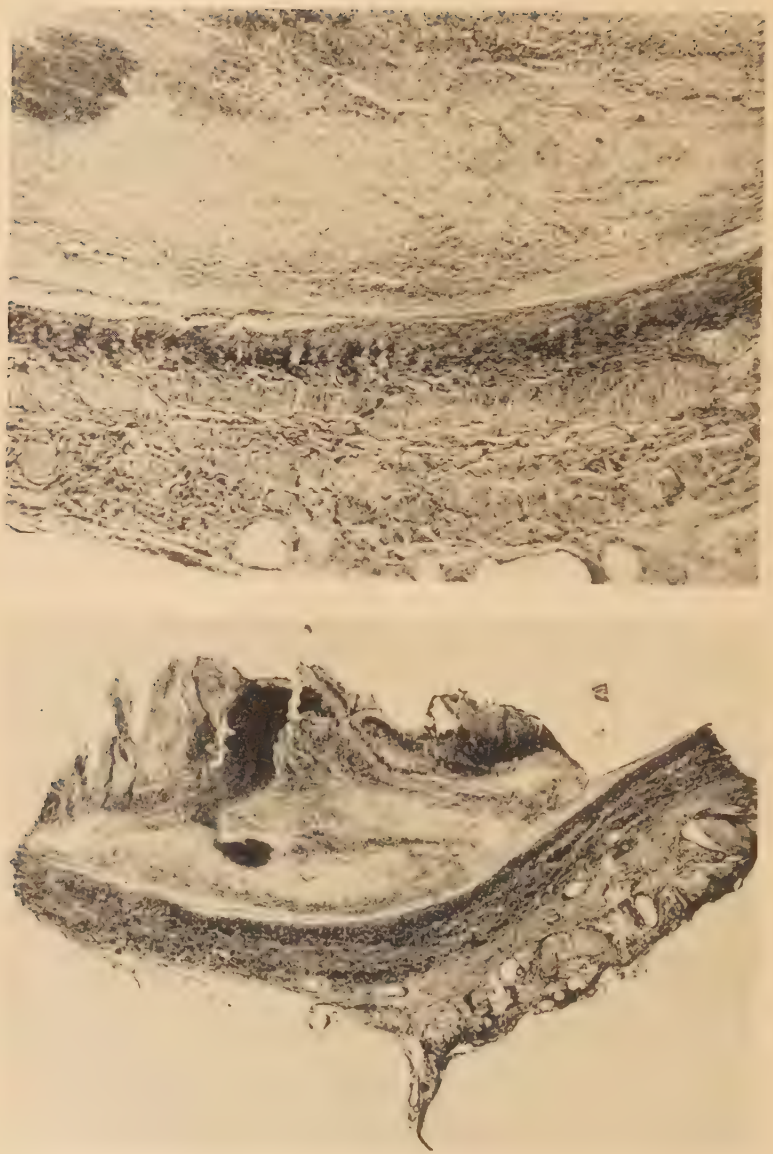

Pfortadersklerose (siehe Text)

Zusammenfassung: 37jähriger Mann von akuter, unklarer, abdomineller Erkrankung befallen, stirbt innerhalb von 9 Tagen. Das Ergebnis der Sektion und der mikroskopischen Untersuchung lautet: Pfortadersklerose mit älterer Thrombose des Hauptastes. Kompression der Arteria hep. propria am Leberhilus. Milztumor mit starker Erweiterung der Bluträume, Follikelatrophie, Retikulumfibrose und ausgedehnten vorwiegend anämischen Infarkten in den Randpartien. Ältere Thrombose der Milzvene frische der Milzarterie. Weitere Thrombosen im Pfortaderquellgebiet, insbesondere in den intestinalen Venen. Haemorrhagische Infarzierung der mittleren Dünndarmabschnitte. Multiple kleine Serosacystchen am Mesenterium und Dünndarm. Dilatation der Herzhöhlen. Mäßige allgemeine Anämie.

Die histologische Untersuchung weist darauf hin, daß die ältesten Veränderungen, wie bei der Sektion schon mit größter Wahrscheinlichkeit angenommen, im Pfortadersystem selbst lagen. Speziell war die Pfortader, wie früher betont, am Leberhilus besonders sklerotisch verdickt, von zähanhaftenden zentral, mehr weichen, rotgrauen Thrombemassen ausgefüllt. Ebenso erwies sich die Wand der Vena lienalis entsprechend verdickt. Folgerichtig ergab der Befund bei der Autopsie eine ältere Thrombose des Pfortaderhauptstammes mit einer solchen der Vena lienalis. Man darf wohl annehmen, daß es sich hier um einen Fall von primärer Pfortadersklerose handelt mit besonders starker Beteiligung des Pfortaderhauptastes und der Vena lienalis. Alle übrigen Veränderungen sind als Folgen dieser in ihrer Aetiologie noch unklaren, chronischen Erkrankung aufzufassen mit Ausnahme des chronischen Milztumors. Der Befund von neugebildeten Gefäßen im Polster berechtigt zur Annahme, daß sich der Prozeß bereits auf dem Wege zur Organisation befand.

Unter diesen Umständen scheint uns die Anamnese näher Aufschluß zu geben. Wenn auch nicht über den Grund, so sagt sie uns doch, daß der Patient zum mindest seit 22. 6. 28 an diesem Prozeß litt. Welcher Art aber letzterer war oder aber die Pathogenese des Krankheitsprozesses, dafür kann uns die Sektion in einem derartig fortgeschrittenen Stadium keine weitere Aufklärung verschaffen. Dazu äußerte der Kranke, wie viele Geisteskranke, nur dann Beschwerden, wenn sich diese ins unerträgliche steigerten. Es fällt auf, daß die Schmerzattacken fast periodisch seit Juni 1928 auftraten. In den Krankheitsgeschichten sind sie bezeichnet als: plötzlich ein-

setzende Magenschmerzen mit Erbrechen, diffuse Leibschmerzen mit Temperatursteigerungen bis 38,5 Grad Celsius, Druckgefühl im Epigastrium, krampfhafte Schmerzanfälle im rechten Bauch, gelegentliche Durchfälle abwechselnd mit Obstipation. Am 21. 1. 32 traten zum erstenmale Beschwerden auf der linken Bauchseite (Milzgegend) auf. Damals dürfte bereits der Milztumor bestanden haben. Auch Schmerzanfälle im Verlauf des ganzen rechten Beines traten auf — inwiefern dieses Symptom verwertbar ist, kann vorläufig noch nicht entschieden werden.

Daß es sich hier um einen außergewöhnlichen Fall handelt, beweisen noch folgende Momente. Die Folgeerscheinungen der Pfortaderverlegung und der der Vena lienalis weichen insofern vom gewöhnlichen Bilde ab, als nirgends die üblichen von Thoma, Saxer, Sharpy und Pick beschriebenen Kollateralbahnen zu finden waren. Man vermutete daher, daß wenigstens die „akzessorischen Pfortaderwurzeln" (Merkel und Hyrtl) einen Ausgleich geschaffen hätten; auch diese fehlten. Umsomehr wundert uns dies, da ja die Ausdehnung der Pfortaderthrombose eine starke Ansammlung von Ascites erwarten ließ. Vor allem fehlen irgendwelche Oesophagus- oder Cardiavarizen und Caput Medusae; ebenso die hepatopetalen Aushilfsbahnen, die sich zwischen Netz und Leberkapsel in den Verwachsungen leicht bilden können. Auch die als hepatofugale Blutbahn aufzufassende Vene, die das Blut aus der Vena mes. inf. in die Venae haemorrhoidales bringt, ergab negativen Befund. Eine Blutungsquelle konnte nicht gefunden werden. Die Operation und die Sektion stellten aber mit Blut vermengte Flüssigkeit im Abdomen (freie Bauchhöhle und Magen) fest. Hier ist es, wie dies ja öfters vorkommt, zur Blutung per diapedesin aus der infarzierten Darmwand gekommen. Daß Darminfarzierungen im Gebiet der Vena mes. sup. häufiger vorkommen (sog. umschriebene Darmgangrän) als Darmgangrän im Sektor der Vena mes. inf., die verhältnismäßig oft verschont bleibt, dafür gibt auch dieser Fall einen Beweis. Immer müssen wir daran denken, daß, wenn einmal bei einem Patienten Pfortaderthrombose stattgefunden hat, die Zirkulationsverhältnisse sehr ungünstig beeinflußt werden. So läßt sich die Entstehung neuer Thrombosen im übrigen Pfortaderquellgebiet, in den intestinalen Venen und auch der Vena mes. sup. durch Verlangsamung der Blutströmungsgeschwindigkeit erklären. Es kommt zum Ende der Krankheit, zu Darminfarzierungen. In unserem Falle wurden Thrombosemassen noch in die Lunge verschleppt:

frische eingefahrene Embolien in den Unterlappenästen der rechten Lunge (primäre Thrombose in peripheren Venen wurde nicht gefunden). So erfolgte der Tod durch die Darmaffektion und durch die Lungenembolie.

Eine Besonderheit bietet der Fall auch insofern, als der Leberbefund eine nicht allzuhäufige, ja seltene Veränderung in Form von multiplen Infarkten aufweist. Da derartige Beobachtungen (Nekrosen) bei Pfortaderthrombosen selten angeführt wurden, möchte ich sie am Schlusse der Arbeit noch eigens hervorheben.

Klinische Bemerkungen:

Für die klinischen Bemerkungen möchte ich einen weiteren Fall B. verwenden. Diagnose: Darmgangrän bei Mesenterial Venenthrombose. Sektionsergebnis: „Primäre, bis in die Pfortader fortgesetzte Thrombose der Vena mes. sup. und der kleinen Venen ihres Quellgebietes, vorwiegend auf der rechten Seite. Haemorrhag. Infarzierung und beginnende Gangrän eines großen Dünndarmabschnittes." Die Sektion wurde ebenfalls von Herrn Dr. Neubürger ausgeführt. Leider konnte der Fall anamnestisch nicht ausgeschöpft werden, da der im benommenen Zustande eingelieferte Patient post operationem starb.

Die Erkrankung begann in unserem Fall um das 30. Lebensjahr herum, wenigstens lassen sich bis dorthin Symptome verfolgen. Bei Patient B. liegt das Erkrankungsalter im 58. Lebensjahr.

Ob das von vielen Autoren gefundene Überwiegen des männlichen Geschlechtes bei Pfortadersklerose richtig ist, das könnte eher eine Statistik über sämtliche Pfortaderthrombosen entscheiden.

Von den sonst häufigen Blutungen in den Verdauungstraktus fehlt jegliche Angabe, ausgenommen bis auf die letzten Tage. Dies läßt sich bei dem ausführlich behandelten Fall gut mit der Tatsache verneinen, daß weder Oesophagus, noch Cardiavarizen etc. zu finden waren. Als Todesursache kommt in beiden Fällen Darmgangrän in Frage, wobei unser Fall noch kompliziert wurde durch Lungenembolie. Wie so oft kamen beide Kranke auf den Operationstisch, einmal in der Annahme einer unklaren abdominellen Erkrankung (Verdacht auf Perforation, Pankreasfettgewebsnekrose, Ileus), das andere mal mit der Diagnose: Ileus nach Mesenterial Venenthrombose (Fall B. Krankenhaus Nymphenburg). Weiterhin lag bei unserem Kranken mäßige allgemeine Anämie vor — eine

Anämie, die man als unabhängig von Magen- und Darmblutungen bezeichnen darf.

Der bestehende, mächtige, chronische Milztumor beherrschte das beschriebene Krankheitsbild. Er trug dazu bei das auftretende Spannungsgefühl im Bauch hervorzurufen — Schmerzen, die von der Gegend der linken Flexur in Richtung des verlaufenden Ureters gegen die Oberschenkel zu ausstrahlten. Der Tumor war auf Druck schmerzhaft (Infarkte-Perisplenitis).

Im Falle B. trat der Tod am nächsten Tag ein, bei unserem Kranken erfolgte das Ableben am dritten Tag nach der Operation.

Für die früher erwähnte Blutung in den letzten Tagen möchte ich folgendes erwähnen: Wichtig erscheinen mir hier die nach Pfortaderverstopfung sich einstellenden Druckverhältnisse im Pfortaderkreislauf. (Elmann Robert und Warren H. Cole: Hemorrhage and shok as causes of death following acut portal obstruction: Dep. of Surg. Washington Univ. School of Med a Barnes Hosp. St. Louis Dep. Surg. 28. S. 1166—1175 Jahrg. 1934). Nach diesen beiden Autoren tritt bei exp. Pfortaderunterbindung als charakteristische Folge nach kurz dauernder Blutdruckerhöhung eine dauernde Blutdrucksenkung ein. Auch Dr. June Norlén, Stockholm (Z. f. exp. Med. 54, 1927, 5/6 S. 785) spricht davon, daß sich bei lang dauernder Pfortaderstauung der Blutdruck auf niedrige Stufe einstellt und dann bis zum Tode so bleibt. Die beiden ersteren bringen nun diese Blutdrucksenkung in Zusammenhang mit den bei Pfortaderthrombosen vorkommenden Blutungen. Sie sagen nämlich, daß bei sehr niedrigem Blutdruck vermehrte Kapillardurchlässigkeit mit einer irreparablen Schädigung des Z. N. S. bestünde; dies erklärt vielleicht besser die Tatsache, daß Blutungsquellen bei der Sektion nicht festgestellt werden konnten. Daß im akuten Stadium auch psychische Veränderungen das Krankheitsbild beherrschen: Benommenheit, Somnolenz, beweist eine Mitbeteiligung des Z. N. S.

Auffallend ist, daß diese chronische Erkrankung lange Zeit latent bleiben kann (Wohlwill; Rienhoff-Dortmund; Mü. Med. Wchschr. 1928 über Pfortaderthrombose). Ganz plötzlich — sozusagen aus heiterem Himmel — tritt dann eine Blutung oder eine Darminfarzierung auf. Die Kranken sterben dann innerhalb kurzer Zeit. Rienhoff, Wohlwill u. a. bestätigen die Ansicht, daß bei den chronischen Pfortaderverlegungen abdominelle Symptome selten oder gar nicht vorkommen brauchen. Bei uns traten in ge-

wissen Zeitabschnitten rezidivierende Schmerzattacken auf. Im allgemeinen treten die abdominellen Krankheitszeichen dann erst in den Vordergrund, wenn die Thrombosierung auf die übrigen Mesenterialvenen übergreift oder wenn nach Darminfarzierung reflektorisch Ileus auftritt.

Aus der Literatur der vielen geschilderten Fälle von Pfortaderthrombosen kehren uns im Krankheitsbilde immer bestimmte Angaben wieder. Da man in den Lehrbüchern über dieses Kapitel sehr wenig findet, möchte ich die klinischen Hauptsymptome kurz anführen.

1. Der Milztumor, der auch fehlen kann. Er führt im Verein mit Anämie zur Fehldiagnose des Morbus Banti (Banti'scher Symptomenkomplex). Histogolisch besteht zwischen der Banti- und der Pfortadermilz oft kein Unterschied. Banti hebt in seinem Krankheitsbild die negative Ätiologie hervor. Diese letztere trifft auch bei der primären idiopathischen Pfortadersklerose zu, so weit man die auf syphilitischer — traumatischer — und auf entzündlicher Basis bekannten Pfortadersklerosen ausschließt.

Bei weiteren Vergleichen fällt die lange Erkrankungsdauer bei chronischer Pfortadersklerose und Banti auf. Daraus wäre zu merken, wie vielseitig das klinische Erscheinungsbild bei Pylephlebosklerose sein kann. Einmal können alle Hauptsymptome vorhanden sein, das andere Mal können sie fehlen, bis eine plötzliche Blutung dem Leben ein Ende macht. Ziegler stellt die Pfortadersklerose zwischen Leberzirrhose und Banti. Fälle von Pfortaderthrombosen, die das Banti'sche Syndrom vortäuschten, sind ja beschrieben. (Piccolo).

Ist der Milztumor vorhanden, so zeigt er meist erhebliche Ausmaße. Als verläßliches Charakteristikum bei Pfortaderthrombosen gilt Verkleinerung der Milzschwellung nach den im Vordergrund stehenden, intestinalen Blutungen. Der Tumor besteht oft schon in jungen Jahren als sog. primäre Splenomegalie. Nach Hart ist er ein wichtiger Hinweis für die Pfortadersklerose.

2. Leberstörungen treten im allgemeinen selten auf, wenigstens im Beginn des Leidens. Die Blutversorgung dieses Organs geschieht bei verschlossener Pfortader durch Umwege (Art. hep. propria). Aber es gibt Fälle, wo Ikterus durch Leberdestruktion im Sinne Eppinger's entsteht, in dem Teile des Leberparenchyms in-

folge mangelhafter Blutversorgung einer Ernährungsstörung, vielleicht der Nekrose verfallen.

3. Auftreten von Ascites — ebenfalls kein konstantes Zeichen. Selbst bei enormer Ausdehnung des Pfortaderverschlusses. Bei Vorhandensein ist die nach der Punktion sehr schnelle Auffüllung charakteristisch. Im übrigen kann dieser Ascites nach Melchior-Breslau Transsudat oder Exudat sein.

4. Kolikartige, plötzlich einsetzende Schmerzen im Bauch, diffus, im rechten Oberbauch, im linken Oberbauch (Milztumor), Druckgefühl im Epigastrium, Erscheinungen der Darmeinklemmung: Ileus und Darminfarkt.

5. Blutungen im Magen- und Darmtraktus. Stauungskatarrh des Magens.

6. Das Fehlen entzündlicher Zeichen.

7. Blutbefund nicht konstant: häufig Leukopenie.

8. Nach Hoch (Heidelberg) tritt Diastasenvermehrung im Harn auf trotz fehlender Pankreaserkrankung.

Das Kapitel Fehldiagnosen würde zu weit führen. Ich möchte nur die wichtigsten anführen: Ulcus ventrikuli und duodeni (es fehlt Milztumor), Leberzirrhose, Morbus Banti, Milzvenenthrombose, Pankreasfettgewebsnekrose, Peritonitis, eingeklemmter Bruch, Darminfarkt. Eppinger hebt hervor, daß besonders zwei Krankheitsbilder zu Verwechslung mit Pfortaderthrombose führen: 1) der tricuspidale Stauungstypus, 2) die Concretio cordis.

Die Prognose des Leidens ist erfahrungsgemäß infaust. Therapeutisch wurde Milzexstirpation ausgeführt und zwar meist bei den Fällen, die unter der Diagnose Banti liefen (Wohlwill). J. Müller spricht davon, daß die Operation eher noch eine Verschlimmerung der Thrombose bewirke. Dies kann ich in unseren Fällen nur bestätigen. (J. Müller Ref. Mü. Med. Wo. S. 1859, 1925). Andernfalls rät man zur Resektion des infarzierten Darmabschnittes. J. Müller will nach Einreibung von Ung. cinerium vorübergehenden Erfolg gesehen haben?.

Ätiologische Bemerkungen.

Wie schon in der Einführung betont, war es Mode geworden, jeden ätiologisch unklaren Fall für luetisch zu halten. In erster Linie traten Simmonds und Borrmann für die syphilitische Infektion ein, durch ihre für diese Genese sichergestellten Fälle. Meine beiden Fälle lassen die syph. Ätiologie so gut wie ganz ausschließen. Im beschriebenen Fall war die Wa. R. negativ — eine Infektion war auch in der Krankengeschichte nicht angeführt. Endlich ergab die Sektion für beide Leichen weder ein hepar lobatum, Follikelatrophie der Zunge noch fibrosis testis.

Ebensowenig kann man beim Hauptfall die schädigende Wirkung des Alkohols (vereinzelt Alkoholexzesse) für die Entstehung des Leidens verantwortlich machen. Es wäre interessant festzustellen, wieviel Potatoren überhaupt an der Pfortadersklerose erkranken? Im übrigen habe ich Näheres in der Einleitung erwähnt.

Was die traumatische Herkunft betrifft, so könnte man sich darauf berufen, daß der Patient während der früher zahlreich auftretenden, epileptischen Anfälle unzähligemale zu Boden stürzte. Man wäre also berechtigt, Traumen im Sinne Köberichs oder Reitzensteins (Radfahrer) oder Hellers (Sprung, Sturz bei gefülltem Magen mit Zerreissung der Pfortaderwand an der kurzen Hauptstrecke) anzunehmen. Edens führt leichte Schädigung der Milzvene an. Dann müßte bei jeder Pfortaderthrombose auch Milzvenenthrombose vorhanden sein. In unserem Fall war die Milzvene ebenfalls sklerotisch verdickt und thrombosiert. Aber Simmonds bemerkt mit Recht, daß man mit der Annahme derartiger Traumen vorsichtig sein soll; Pfortaderelastikarupturen finden sich auch in anderen Fällen.

Die Veränderungen im arteriellen System sind nach den Sektionsberichten im Verhältnis zur vorhandenen Phlebosklerose gering. Dies möchte ich aber angesichts der im Pfortaderkreislaufsystem herrschenden Druckverhältnisse- und Schwankungen nicht als Gegenbeweis dafür bringen, daß die Pfortadersklerose eine der Arteriosklerose gleich laufende Erkrankung im Venensystem darstellt. Daß diese Bedingung für die besonderen Druckverhältnisse erfüllt werden kann durch die Tatsache einer Herzdilatation, würde zur Annahme berechtigen, diese Pylephlebosklerose nach Moschkowitz als Folge einer örtlich beträchtlichen Erhöhung des intravaskulären Druckes aufzufassen. Diese Annahme scheint Ref. durchaus plausibel und spielt zum mindest (auch nach den exp. Versuchen über

Pfortadersklerose) eine bedeutende Rolle bei der Entstehung des Krankheitsbildes. Noch dazu zeigte sich die Pfortader besonders am Leberhilus verdickt, einer Stelle, wo geringe Stauung bereits unter Normalverhältnissen vorkommt.

Von sonstigen Affektionen im übrigen Pfortadergebiet (Gallenblasenleiden, Appendicitis, operative Traumen, Ulcus ventriculi et duodeni) ist nichts bekannt. Vielleicht verdient das Auftreten reißender Schmerzen im Verlauf des ganzen rechten Fußes einige Aufmerksamkeit. Leider fehlen mikroskopische Präparate von den Veränderungen der Blutgefäße der unteren Extremität. Ich möchte diese Beschwerden auffassen als eine der Endangitis nahestehenden Affektion. J. Müller beschreibt bei seinem Kranken in der Anamnese auch eine Thrombophlebitis des rechten Unterschenkels. Es gibt Literaturangaben, wo neben der Gefäßaffektion in den Beinen auch eine solche der Mesenterialvenen mit folgender Darmgangrän auftrat. (Beteiligung des Mesenteriums bei Bürger'scher Krankheit: J. americ. Med. Assoc. 96, Nr. 18. 1931). Hier kam es ähnlich wie bei uns zu Anfällen von „claudicatio intermittens" der Darmgefäße — die von Zeit zu Zeit auftretenden Erscheinungen im Abdomen.

Alles in allem bleiben noch toxisch infektiöse Schädigungen als Grund der Krankheit übrig. Auch dafür haben wir keine stichhaltigen Tatsachen. Bemerkenswert ist jedenfalls die starke Beteiligung der Milz und ihrer Vene. Dies führt ja zur Differentialdiagnose mit Banti ähnlichen Krankheiten. Das sichere Fehlen der Leberzirrhose spricht ja für den sog. thrombophlebitischen Milztumor (bei Eppinger im Kapitel Stauungsmilz besprochen).

Hart benannte in seiner Abhandlung den bei Pfortadersklerose vorkommenden Milztumor als sog. primäre Splenomegalie. Da man über seine Entstehung im unklaren ist, bezeichnete er ihn als idiopathischen Milztumor. Genau so möchte ich meinen Fall, da für seine Entstehung nur Vermutungen und Anregungen ausgesprochen werden konnten, als idiopathischen Pfortadersklerose ansprechen.

Der soeben wieder gegebene Fall zeigt mit den beiden Hart'schen Kranken auch insofern Übereinstimmung als neben dem mächtigen Milztumor eine Sklerose der Pfortader und der Vena lienalis vorhanden war.

Daß bei Pylephlebosklerose enorme Milzvergrößerungen vorkommen, ist bekannt. So weisen die größten Milzschwellungen folgende Gewichte auf: Emmerich 2000 gr., Wohlwill 2070 gr., Dela-

toux 2240 gr., Pick 1600 gr. Unser Fall ergab das immerhin ansehnliche Gewicht von 1110 gr. Unabhängig handelt es sich bei der Mehrzahl der Fälle nach Wohlwill um „eine Milzveränderung, die derjenigen beim Banti nahe verwandt und unter Umständen nicht von ihr zu unterscheiden ist. Sie ist mit Simmonds nicht als Folge der Pfortadersklerose, sondern als dieser neben geordnet aufzufassen. Die Follikeladenie geht in diesen Fällen von der Zentralarterie aus". (Über Eisen-Kalk-Inkrustrationen, Blutungen, Blutstoffabbau, siehe Wohlwill: über Pfortadersklerose und Banti ähnliche Erkrankungen Virch. Arch. 254, H. 2.) Bei der Milzveränderung unseres Patienten liegt ebenfalls eine Umwandlung im Sinne der Fibroadenie vor und nicht eine gewöhnliche Stauungsmilz. Nach Wohlwill fehlt bei echten Stauungsmilzen diese Fibroadenie.

Damit kämen wir zu den Veränderungen der Leber, die den vorliegenden Fall besonders auszeichnen. Hier sei gleich betont, daß die Erscheinungen auf diesem Gebiet im Verhältnis zu den imponierenden Milztumoren seltener und meist auch geringfügiger Natur sind. Bei einer Übersicht über die meisten Pfortaderthrombosen kommt die scheinbar widersprechende Tatsache heraus, daß die Mehrzahl entweder geringe oder gar keine Schädigungen der Leber aufweist.

Hier möchte ich an die übliche Einteilung nach Josselin de Jong erinnern, wonach man die Thrombosen dieses Gebiet einteilt in 1) radikuläre (Verstopfungen der Wurzel der Pfortader im Bereich des Magendarmkanales); 2) trunkuläre (Verstopfung des Stammes der Vena portae); 3) terminale (Verstopfung der Pfortaderäste und Kapillaren innerhalb der Leber). Die Verlegung der radikulären Wege bringt die Gefahren für den Dünndarm mit sich. Für die Leber kommen in Bezug auf etwaige Folgeerscheinungen die Verlegungen der trunkulären — und terminalen Pfortaderstücke in Betracht.

Steinhaus, von Recklinghausen, Ziegler, Kaufmann, Pick, Simmonds, Sternberg. Enderle, Heller, Gruber, Rikl, Magnus-Alsleben, Lossen und Marchand fanden zum Beispiel keine Leberveränderungen. Hier darf man annehmen, daß die Verlegung der Pfortader nicht akut, sondern während längerer Zeit oder bei zugleich gut ausgebildeten Kollateralbahnen eintrat. Nach Oehlecker kam hier das Pfortaderblut mit seinen Verdauungsprodukten trotzdem in die Leber. Es gelangte durch kollaterale Venen ins rechte Herz — Lungen — großen Kreislauf — schließlich in die Leberarterie. Die Arteria hep. propria, das nutritive Gefäß, wurde so zum funktionel-

len Gefäß. Umgekehrt kann aber die Pfortader eine Ausschaltung der ernährenden Arteria-hep-propria niemals ersetzen, da die Leberzelle unbedingt auf Sauerstoff angewiesen ist. So darf die Arteria-hep-propria weder selbst noch an einen ihrer Äste gebunden werden, sonst erfolgt, von ganz geringen Ausnahmen abgesehen, diffuse oder teilweise Nekrose der Leber mit bald folgendem Tod. Weiterhin vertritt Oehlecker die Ansicht, daß die Leberzelle zu ihrer Erhaltung unbedingt Pfortaderblut benötige. Er belegt dies mit der Erscheinung der eintretenden Leberatrophie bei Verlegung eines Pfortaderastes. Allgemein wird Verkleinerung der Leber im Sinne Saxers gefunden, doch sind die Befunde im Verhältnis zu den schweren Zirkulationserscheinungen gering. Früher meinte schon Versé, daß die schnellere Stromgeschwindigkeit in der Arteria hep. propria im Verein mit gleichzeitig einsetzender Erweiterung derselben (Marchand, Risel, Versé, Hart, Emmerich, Pick und Gruber) die ausreichende Ernährung trotz völliger Pfortaderverlegung ermöglicht.

Kleine Lebern fanden folgende Autoren: Risel, Umber, Gruber, Heller, Köbrich, Saxer, Beitzke, Buday, Emmerich, Löwe, Schulz, Müller. Über Lebervergrößerungen finden wir in der Literatur wenig (Gruber, Lommel). Fast ebenso spärlich steht es, wenn wir nach Nekroseerscheinungen suchen. Aus den vielen Mitteilungen erfahren wir über Derartiges nur von Gruber, Heller-Köberich, Versé und Fahr. Davon handelt es sich bei Gruber um Nekrosen im Hilusgebiet, die als Folge einer in der Kindheit durchgemachten Infektionskrankheit mit deg. Leberschädigung hingestellt werden.

Schon Rokitansky und Budd zeigen, daß bei mehrjähriger Dauer von Pfortaderverlegung sich meist doch Leberveränderungen einstellen. Oehlecker behauptet, daß bei chron. Pfortaderthrombosen eine gewisse, freilich mikroskop. schwer feststellbare Atrophie der Leber eintritt. Cohnheim und Litten bestätigen diese Ansicht zum Teil, wenn sie auch betonen, daß die Leber trotz langer Entbehrung vom Pfortaderblut ihre normale Beschaffenheit behalten kann. Nach diesen Allgemeinerwägungen nun zurück zu unserem Befund. Bei Herausnahme der Leber zeigt sich keine Kapselverdichtung oder irgendwelche Zeichen einer abgelaufenen Entzündung. Im Gegensatz zu der oben häufig angeführten Verkleinerung finden wir mäßige Vergrößerung des Organs (2200 gr.). Auf dem Querschnitt weist das Organ weiche Konsistenz und gelbliche Farbe auf; auf der Schnittfläche sieht man deutlich acinöse Zeichnung. Auf dem Querschnitt sind zahlreiche kleine Pfortaderäste, namentlich in den

zentralen Teilen der Leber, thrombosiert. In diesen zentralen Teilen und im Lobus caudatus ist es zur Bildung einer Reihe weißgelber, konfluierender, landkartenartig begrenzter Herde gekommen. Sie sind an ihrem Rande hellgelb umsäumt und wölben sich auf der Schnittfläche leicht hervor. Kurz zusammengefaßt, handelt es sich nach dem mikroskop. und makroskop. Befund um: Mehrere große, vorwiegend zentral gelegene weiße Infarkte in der mäßig stark vergrößerten, anämischen, verfetteten Leber.

Es dürfte nun keinem Zweifel unterliegen, daß diese zentral gelegenen, landkartenartig, scharf begrenzten Nekroseherde als Folgen der thrombosierten, kleinen Pfortaderäste aufzufassen sind. In der Literatur wird dazu noch bemerkt, daß sich diese abgestorbenen Parenchymteile noch nachträglich gallig inbibieren können, dann von grüner Farbe sind und die Konsistenz eines weichen Kittes besitzen. Wir konnten dies nicht beobachten. Als unterstützendes Moment für die Ausbreitung der Thrombose bis in die intrahepatischen Verzweigungen wirkte sicherlich die darniederliegende Herzkraft mit. Dazu finden wir noch, was außerordentlich wichtig erscheint, eine h o c h g r a d i g e Kompression der Arteria hep. prop. Dabei war sie frei von Thrombenmassen und nirgends verdickt. Die Vena hep. war ebenfalls durchgängig. Der Weg für das Blut war also frei, wenn auch mit kleinen Einschränkungen. Diese Feststellung scheint deshalb angebracht, weil in der übrigen Literatur derartige Parenchymnekrosen bereits bei Kompression der Leberarterie, dem nutritiven Gefäß, beschrieben sind. Roeßle hat Nekrosen der Leber immer deutlich in Abhängigkeit von Pfortaderthrombose gesehen. Zu mindest muß man hier annehmen, daß die Entstehung dieser abgestorbenen Gewebsbezirke durch den Umstand der hochgradigen Krompression ganz wesentlich begünstigt wurde. Daß Nekrosebezirke der Leber die verschiedensten Formen annehmen können, ist bereits bekannt. Das vorübergehende Auftreten einer leicht ikterischen Verfärbung ist als Folge der Nekrose anzusehen. Meist dokumentieren sich nach außen hin neben dem leichten, schnell vergehenden Ikterus keine Symptome.

Zu den allgemeinen Stauungserscheinungen, die im Lymphsystem im Gefolge der Pfortaderthrombose mit der komprimierten Arterie hep. propria auftraten, möchte ich die zahlreichen, feinsten, weißlich z. T. transparenten Knötchen bezw. Bläschen zählen. Sie lagen verstreut in Mengen an Mesenterium und Darmserosa. (Siehe Lehrbuch Kaufmann S. 815.)



Anämische Infarkte der Leber bei Pfortadersklerose

Die Leber war nicht im Sinne einer zirrhotischen Schrumpfleber verändert. Die gleiche Feststellung äußert auch Wohlwill in seiner Arbeit und bemerkt, daß bei ausgesprochener, hochgradiger, primärer Pylephlebosklerose dies meist der Fall ist. Weiterhin fand dieser Autor zwischen seinen Leberbefunden und etwaigen thrombotischen Vorgängen in der Pfortader keinen Paralellismus. Nach ihm sind die Leberveränderungen ebenso wenig die Folge wie die Ursache der Erkrankung: „Beide sind vielmehr koordiniert." In Bezug auf die Größenveränderung der Leber traten ja keine wesentlichen Verschiebungen ein, aber die geschilderten Infarkte sind zweifellos erst eine Folge der angeführten, kombinierten Kreislaufstörungen (Kompression d. Art. hep. prop., Verschluß intrahep. gelegener Pfortaderäste, Herzinsuff.) Die zu erwartende Atrophie der Leber ist nicht eingetreten; dafür haben sich die Lebergewebsnekrosen gebildet. Erreichen diese abgestorbenen Bezirke in der Leber größere Ausmaße, so können sie leicht den Tod verursachen. (Oehlecker).

Ich komme noch auf den Zusammenhang zwischen Epilepsie und Pfortadersklerose zu sprechen. Aus Arbeiten Neubürgers ist uns bekannt, daß dort Kreislaufstörungen eine bedeutende Rolle spielen (Vasomotorischer Mechanismus). Vielleicht neigt der Epileptiker infolge seines Leidens zu Erkrankungen der Kreislauforgane durch die oft eintretenden plötzlichen Blutdrucksteigerungen während der Anfälle. Neubürger findet bei Epileptikern auffallend viel Coronarsklerosen, Herzmuskelschwielen neben den bekannten Hirnveränderungen. Warum soll nur das wichtigste Kreislauforgan, das Herz, besonders betroffen werden? Könnte an seiner Stelle nicht ebenso gut ein viel beanspruchtes Gefäß erkranken. So beschreibt Neubürger in der Klin. Wochenschrift Jahrg. 12, 1933, Nr. 35, S. 1355—1357 eine Koronarsklerose bei einem achtjährigen Knaben, deren histologisches Bild an unseren Befund erinnern könnte. Die früher zahlreich auftretenden epileptischen Anfälle mit den Blutdrucksteigerungen dürften so durch plötzliche übermäßige Stauung im Kreislaufsystem bei der Entstehung mitgewirkt haben. Sicher kann ein epileptischer Anfall durch akute Kreislaufstörung ausgelöst werden. Der Kranke hatte während der letzten Jahre fast keine Anfälle, zuletzt fehlten sie ganz. Mit dem Eintritt der akuten Kreislaufstörung traten auch wieder epileptische Anfälle auf. Am vorletzten und letzten Tage hatte Patient sogar 4—5 Anfälle jeweils.

Zusammenfassung.

1. Die Pylephlebosklerose ist eine Erkrankung, die nach Wohlwill in erster Linie die Pfortader, die Milz und die Leber in Mitleidenschaft zieht.

2. Was die primäre Pfortadersklerose betrifft, so stehen die Veränderungen der Pfortaderwand im Vordergrund. Man darf die Erkrankung dann als selbständiges Krankheitsbild auffassen (Borrmann, Simmonds). Die Thrombose stellt in diesen Fällen immer die Folge der primären Wanderkrankungen dar. Es sind sogar Fälle von Pfortadersklerose beschrieben, ohne Thrombose.

3. Die für die Ätiologie gesicherten Quellen: Syphilis, Trauma, Entzündungen im Pfortaderquellgebiet, können in dem hier beschriebenen Fall nicht herangezogen werden. Man darf vermuten, daß allgemeine Stauungsverhältnisse, plötzliche Blutdrucksteigerungen (epileptische Anfälle, Hypertonie bei Epileptikern) bei der Entstehung der Pfortadersklerose im Sinne einer örtlich, funktionellen, mechanischen Überbeanspruchung im Kreislauf mitwirken. Vielleicht bestehen Zusammenhänge mit der Endangitis obliterans.

4. Von den klinisch meist erwähnten Blutungen in den Magen und Darm sahen wir keine Spur. Dafür traten während des jahrelangen Leidens periodisch Anfälle von „claudicatio intermittens" der Bauchgefäße auf, die immer nur kurze Zeit (Stunden) anhielten. Akute abdominelle Erscheinung beherrschten in dem Augenblick das Krankheitsbild, wo die fortschreitende Thrombosierung zu Darminfarzierung führte.

5. Die Milz zeigte die von Wohlwill ausführlichst beschriebene Veränderung im Sinne einer Fibroadenie, die unter Umständen von der des Banti nicht oder nur schwer zu unterscheiden ist. (Siehe näheres bei Wohlwill.)

6. Im Gegensatz zu den häufig befundlosen Lebern zeigt der Fall, daß sich Leberinfarkte bei Pfortadersklerose unter gewissen Voraussetzungen leicht bilden können. Der Tod wurde nicht durch die Nekrosen verursacht. Das Auftreten von Parenchymnekrosen in der Leber nach Pfortaderthrombose scheint in unserem Fall von dem Zustand der Leberarterie (Kompression der Art. hep. prop.) hervorgerufen zu sein und von den Verhältnissen des Kreislaufsystems (Obliteration der Pfortader, Herzinsuff.)

7. Der geschilderte Fall war eine sog. primäre idiopathische Pylephlebosklerose mit älterer Thrombose des Pfortaderstammes und der Vena lienalis.

Literatur.

1. Achelts: Vorkommen latenter Leberschädigungen. D. Ztschr. f. Chir. 207 S. 184.
2. Beitzke: Pfortaderthrombose auf sy. Grundlage. Med. Welt. 1928 S. 938.
3. Bozkin: Krankheitsgeschichte eines Falles mit Pfortaderthrombose. Virchow's Archiv f. pathol. Anatomie u. Physiologie 20, S. 449.
4. Borrmann: Beitrag zur Pfortaderthrombose. D. Archiv f. klin. Med. 1897 59.
5. Bouis: Fall von Milzvenenthrombose. Wien. klin. Wo. 1927. S. 955.
6. Brie: Über die Thrombose der Pfortader. Inaug. Diss. Leipzig 1914.
7. Buday: Über Sklerose der Pfortader. Zbl. f. Path. 14, 161.
8. Chiari: Zur Kenntnis der Verlegungen der Pfortader. Wien. klin. Wo. 1929. S. 422.
9. Dick: Stromlinien der Pfortader. Edenbourgh Med. Journ. 35.
10. Edens: Über Milzvenenthrombose, Pfortaderthrombose und Banti. Mitt. a. d. Grenzg. d. Med. u. Chir. 18, 59.
11. Elmann Robert u. Warren H. Cole: Hemorrhage and Shok as causes of death following acut portal obstruktion. Arg. Sürg. 28, S. 1166 bis 75.
12. Emmerich: Kavernöse Umwandlung der Pfortader. Frankf. Z. f. Path. 10, 392.
13. Eppinger: Hepatolienale Erkrankungen. Verl. Jul. Springer Berlin 1920.
14. Fischler: Auftreten herdförmiger Lebernekrosen: Zieglers Beitr. Z. allg. Path. u. pathol. Anat. 77, S. 217.
15. Falkenberg: Beitrag zur Kenntnis d. chron. Pfortaderverstopfungen. Virchow's Archiv f. pathol. Anatomie u. Physiol. 268, S. 769.
16. Fleischhammer: Über chron. Pfortaderverschluß. Virchow's Arch. f. path. Anat. u. Physiol. 286, 1932.
17. Fontana: Thrombophlebosklerose d. V. Lien. u. D. Pfortader bei Splenomegali. Arch. ital. Anat. et. Istol. pat. 2. 1931 S. 741.
18. Frerichs: Klinik der Leberkrankheiten. Braunschweig 1861.
19. Gaspar: Endophleb. hep. oblit: Ges. d. Ärzte Budapest; Klin. Wo. 1927 S. 1018.
20. Gruber: Klinik der dauernden Pfortaderverstopfungen. D. Arch. f. klin. Med. 1917, 122, S. 319.
21. Gohrbrandt: Pfortadersklerose als Folge v. Appendicitis. Berl. klin. Wo. 1920 Nr. 41.
22. Groß: 2 Fälle von chronischer Pfortaderverlegung. Frankf. Z. f. Path. 1926, 34.

23. Guccione: Über im Pfortaderstamm entstandene Thrombose: Arch. ital. Anat. et Istol. pat. 1930, 1 261.
24. Haenelt: Beitrag zur Frage d. Sklerose i. Pfortadergebiet. Med. Klinik 1928, 16, S. 622.
24. Hara: Über den Einfluß d. Reizung d. N. splanchnicus auf den Druck u. d. Strömungsgeschwindigkeit im Pfortadergebiet.
26. Hart: Über die Bedeutung der Pfortadersklerose. Zeitschrift f. klin. Med. Bd. 92, Heft 1—3. Arch. f. klin. Chir. 1 1 8, 337.
27. Hecht: Ätiologie d. Pfortaderthrombose, Wien. klin. Wo. 1908 S. 944.
28. Heller: Traumatische Pfortaderthrombose. Verh. d. D. pat. Ges. 7, 182.
29. Herb: Einfluß der Reizung d. N. splanchnicus auf den Druck u. d. Pfortaderströmungsgeschwindigkeit. Pflüg. Arch. f. d. ges. Phys. 222 1929/4 S. 350.
30. Hermann: Milzvenenthrombose. Med. Welt 1930 Nr. 31.
Venendruck und Kreislauffunktion, D. med. Wo. 1930 Nr. 22.
31. De Josselin de Jong: Über Folgen der Thrombose im Pfortadergebiet. Mitt. a. d. Grengeb. d. Med. u. Chir. 24, 160, 1912.
32. Kaspar: D. Zeitschr. f. Chir. 156, 1.
33. Kaufmann: Lehrbuch d. spez. path. Anat. 1931 Verl. Walter Gruyter.
34. Kaemmerer: Über chronische Milzschwellungen. Mü. Med. Wo. 1932 Nr. 4.
35. Köhler: Über Veränderungen der Leber infolge Verschluß der Pfortaderäste. Virch. Festschr. 1893.
36. Kretz: 2 Fälle von Milzvenenthrombose. Wien. Arch. f. inn. Med. Bd. 13 1927 S. 249.
37. Kuhnstruek: Über Phlebosklerose. Med. Klinik 1932 Nr. 43 S. 1497.
38. Kuhr: Kenntnis der Pfortaderoblit. Mitt. a. d. Grengeb. d. Med. u. Chir. 37. 177, 1924.
39. Loeb: 2 Fälle von Pfortaderthrombose. Diss. Arb. Bonn 1909.
40. Lehmann: Klinik der Pfortadersklerose. Med. Klinik 1926. Nr. 11 S. 405.
41. Loeffler: Leberstudien — Untersuchung n. Unterbindung d. Leberarterie. Arch. f. Klin. Chir. 149. 1928 S. 370.
42. Lossen: Mitt. a. d. Grenzgeb. d. Med. u. Chir. 13, 753.
43. Lubarsch: Leber S. 346—347 u. Gefäßerkrankungen siehe Phleboskle rose der Pfortader.
44. Maßloff: Über Hepatolien. Erkrankungen bei Kindern. Z. f. Kinderheilk. Bd. 53, H. 1.
45. Meyer: Kenntnis der Endophleb. oblit. Virch. Arch. f. path. Anat. u. Phys. 225, 1918.
46. Moawitz: Differ. Diag. u. Behandl. splenomegaler Zustände. Klin. Wo. 1928. Nr. 16 S. 731.
47. Moschkowitz: Über Phlebosklerose.
48. J. Müller: Über chronische Pfortaderverstopfung. Ref. Mü. Med. Wo. 1925 S. 1859.
49. Naegeli: Stromverhältnisse im Pfortaderkreislauf. Zbl. f. Chir. 1929 Nr. 38. S. 241.
50. Nonne: D. Arch. f. klin. Med. 37, 241.

51. Norlén: Beitr. z. Pfortaderstauung. Z. f. d. ges. exp. Med. 54, 1927 5/6, S. 785.
52. Oehlecker: Leberveränderungen bei Verschluß des linken Astes der Pfortader. Arch. f. klin. Chir. 173, 1932, S. 633.
53. Piccolo: Über eine Form von chron., durch verhindert. intrahep. Kreislauf verursachte Pfortaderstauung, die Banti vortäuschte. Ref. Mü. Wo. 1922. Ref. Zbl. f. Path. 1934, Nr. 6, 322.
54. Pick: Virch. Arch. f. path. Anat. u. Phys. 197, S. 490.
55. Pol: Pfortaderveränderungen u. Banti. Ref. Mü. Med. Wo. 1922.
56. Rikl: Beiträge zur Frage der Pfortaderthrombose. Virch. Arch. f. path. Anat. u. Phys. 264, H. 2, 1927.
57. Risel: D. Med. Wo. 1909. S. 1695.
58. Roessele: Mü. Med. Wo. 1913 S. 158.
59. Saxer: Beitr. z. Path. im Pfortaderkreislauf. Zbl. f. allg. Path. u. path. Anat. 13, 1902 S. 517.
60. Schilling: Über Phlebosklerose, Entstehung und Ursachen. Virch. Arcf f. path. Anat. u. Phys. 262 H. 3 S. 658.
61. Schönlen: Exp. Venen atherosklerose, Virch. Arch. f. path. Anat. u. Phys. 251, 1924.
62. Schwarz: Umschriebene Nekrose der Leber verschiedener Ätiologie. Virch. Arch. f. path. Anat. u. Phys. 1931. 282.
63. Semetz Anna u. Michelewa Werra: Über exp. Sklerose der Pfortader. Frankf. Z. 43. 1932 H. 1. 167.
64. Simmonds: Über Pfortadersklerose. Virch. Arch. f. path. Anat. u. Phys. 207. S. 360.
65. Solowieff: Veränderungen der Leber unter künstl. Pfortaderverschluß. Virch. Arch. f. path. Anat. u. Phys. 62, 195.
66. Stahl u. Zeh: Sklerose der peripheren Venen. Virch. Arch. f. path. Anat. u. Phys. 242, 1922.
67. Steinhaus: Ein seltener Fall von Pfortaderthrombose mit haemorrhag. Infarkten und Nekrotisierungen der Leber. D. Arch. f. klin. Med. 80, 364.
68. Talke: Embolie und Thrombose der Mesenterialgefäße. Beitr. z. klin. Chir. 38, 1903.
70. Theis: Zur Frage der primären Lebervenenthrombose. Inaug. Diss. Straßburg 1912.
71. Umber: Pfortaderthrombose, Mitt. a. d. Grenzgeb. d. Med. u. Chir. 7 487.
72. Umbreit: Über einen Fall von Lebervenen und Pfortaderthrombose. Virch. Arch. f. path. Anat. u. Phys. 183.
73. Vité: Sklerose der Pfortader nach Appendicitis. Virch. Arch. f. path. Anat. u. Phys. 261. H. 2 S. 505.
74. Wohlwill: Über Pfortadersklerose und bantiähnliche Erkrankungen. Virch. Arch. f. path. Anat. u. Phys. 254. H. 2.
Wohlwill u. Holm: Exp. Pfortadersklerose. Verh. d. D. Path. Ges. 22. T. 1927. — Mü. Med. Wo. 1925 S. 782.

Lebenslauf.

Als Sohn des damaligen Magistrats-Offizianten Wilhelm Danner bin ich am 7. 3. 1909 in Regensburg (Oberpfalz) geboren. Nach Besuch der Volksschule und der Oberrealschule in Regensburg, wo ich im März 1929 meine Reifeprüfung ablegte, begann ich im Sommer 1929 in München das Medizinstudium. Nach den vorgeschriebenen 11 Hochschulsemestern, wovon ich 9 in München, das 7. und 9. Semester in Wien war, beendigte ich mit dem Staatsexamen zu München am 21. 12. 34 das Medizinstudium.

Fritz Danner, med. prakt.,
z. Zt. Eglfing-Haar.